Aus der Prosectur des Krankenhauses München r. I.
Privatdozent Dr. Oberndorfer.

Zur Kenntnis des primären Carcinoms der grossen Gallengänge.

Inaugural-Dissertation

zur

Erlangung der Doktorwürde

in der

gesamten Medizin

einer

HOHEN MEDIZINISCHEN FAKULTÄT

der

Königl. Bayer. Ludwig-Maximilians-Universität zu München

vorgelegt von

Hermann Gutowitz, Medizinalpraktikant

aus Königsberg i. Pr.

München 1909.

GEORG C. STEINICKE.

Gedruckt mit Genehmigung einer hohen medizinischen Fakultät der kgl. bayerischen Ludwigs-Maximilians-Universität in München.

---

25. FEBRUAR 1909.

Referent:

Se. Magneficenz, K. Geheimer Rat und Obermedizinalrat Professor Dr. Ritter v. BOLLINGER, Rektor der kgl. Universität München.

Meinen lieben Eltern!

Digitized by the Internet Archive
in 2026

https://archive.org/details/IA41548314_0051

Aus der äusserst umfangreichen Literatur über das Carcinom und sein Vorkommen in den einzelnen Organen geht hervor, dass es mit besonderer Häufigkeit bestimmte Organe befällt, während an anderen Stellen sein Auftreten zu den Seltenheiten gehört. In Eulenburgs Encyclopädie findet sich der Versuch einer Häufigkeitsstatistik, der besagt, dass das Carcinom am häufigsten am Uterus, Magen, auf der Haut, an den Mammae und in absteigenden Zahlenwerten im Rectum, der Speiseröhre, den Ovarien, männlichen und weiblichen Genitalien, Prostata, Pankreas, Nieren, Darm etc. gefunden wird. Zu den seltensten Stellen, an denen es zur Entwicklung primärer Carcinome kommt, gehören die grossen Gallenwege, eine Tatsache, die durch die bis vor kurzem noch sehr spärliche Literatur über diesen Gegenstand erhärtet wird. Diese ist innerhalb 100 Jahren kaum über ein Material von 90—100 Fällen hinausgekommen. Wie das Carcinom im allgemeinen die Neigung zeigt, innerhalb der Organe, die es befällt, mit Vorliebe bestimmte Stellen zu seinem Sitz zu wählen, so drückt sich dies auch darin aus, dass von den grossen Gallengängen mit Vorliebe der Choledochus, der Hepaticus selten, noch seltener der Cysticus carcinomatös entarten. Zweck der vorliegenden Arbeit soll es nun sein, den wenigen Fällen von primärem Carcinom des Ductus hepaticus commun. einen weiteren anzureihen, der sich von den bisher beschriebenen durch manche des Interesses nicht entbehrende Umstände unterscheidet.

Es handelt sich um eine 45 jährige Frau, die am 18. September 1907 auf der chirurg. Abteilung des Krankenhauses München r. I. (Direktor Hofrat Dr. Brunner) aufgenommen wurde, deren Krankengeschichte wir folgende Daten kurz entnehmen:

Anamnese: Eltern der Patientin sind an unbekannter Krankheit gestorben. Sie selbst will bis vor einem Jahr, wo sie eine Appendicitis durchgemacht hat, immer gesund gewesen sein. Seit

Januar 1907 klagt sie über Schmerzen, die von der Magengegend bis ins rechte Hypochondrium sich erstrecken. Kolikartiger Schmerz trat einmal im Juni auf. Sie gibt an, ungefähr 8 bis 10 mal, darunter einmal gallig, erbrochen zu haben. Meist besteht Stuhlverstopfung, der Stuhl ist nie farblos oder blutig gewesen. Seit einigen Wochen bemerkt Patientin ein geringes Gelbwerden der Haut. Sie ist sehr stark abgemagert und fühlt sich sehr schwach. Kein Fieber. Es besteht Appetitlosigkeit.

Status praesens: Mittelgrosse Frau von sehr stark reduziertem Ernährungszusand. Schwund des Fettpolsters und der Muskulatur, äusserst kachektisches Aussehen. Gesichtsfarbe blassgelb, übrige Haut icterisch.

Mundhöhle: Zunge trocken, nicht belegt. Schleimhäute etwas icterisch. Kein Foetor.

Hals: Mässige Struma, lob. dext.

Rachen: o. B.

Thorax: Mässig gewölbt, Atmung symmetrisch. Über den Lungen normaler Percussions- und Auscultationsbefund. Grenzen gut verschieblich.

Herz: Nicht vergrössert, Aktion regelmässig, Frequenz normal, Töne rein.

Abdomen: Die Venen im Bereich der Haut sind erweitert und geschlängelt. Kein Meteorismus, keine Tympanie, Diastase der Mm. recti. Leber zwei Q. F. unterhalb des R. B, nicht palpabel. Unter dem Leberrand entsprechend der Gegend der Gallenblase fühlt man einen gut hühnereigrossen Tumor, der respiratorisch verschieblich ist, nach der Tiefe sich fortgesetzt und nicht abgrenzbar ist. Kein Milztumor, kein Ascites, keine Ödeme.

Magen: Grenzen nicht vergrössert, keine Resistenz zu fühlen, keine besondere Druckempfindlichkeit. Morgens nüchtern ausgespült; Magen leer. Magensaftuntersuchung ergibt sauere Reaktion. Gesamtacidität 0,1679 %, Günzburg-, Uffelmann-, Blut-. Morphologisch im Magensaft zahlreiche, zum Teil verfettete, in Schleimmassen eingefilzte Leucocyten. Viele Stärkekörner.

Stuhl: Nicht entfärbt, meist angehalten.

Urin: Dunkelbraun, gallenfarbstoffhaltig, enthält Urobilin, Spuren von Eiweiss, keine Formelemente.

19. IX. Starke Menses.

21. IX. Starke Blutung. Abrasio mucosae. Untersuchung der Uterusschleimhaut ergibt chronische Endometritis.

25. IX. Operation-Cholecystektomie.
Chloroform-Narkose. Laporotomia obliqu. dextr. Schnitt unterhalb des Rippenbogens über dem Tumor, Verziehung des M. rectus. In der Gallenblasengegend langgezogener mit dem Querdarm verwachsener Tumor, gebildet durch die steinhaltige Gallenblase. Ausschälung und Exstirpation der Gallenblase. Im Mesocolon findet sich eine welschnussgrosse Verdickung (Ca. Knoten?). Verschluss der Bauchwunde.

26. IX. Grosse Schwäche, kein Erbrechen.

29. IX. Schwäche hat zugenommen. Patientin beginnt, somnolent zu werden. Urin und Kot gehen ab.

1. X. Unter zunehmender Somnolenz Morgens 7 Uhr Exitus.

Sektionsbefund. (Sect. No. 433/1907.
Sektion am 1. X. Vormittags 10 Uhr.

Anatomische Diagnose: Carcinom des Ductus hepaticus. Stenosis ductus hepatici. Cholecystectomia mit Thrombosen an der Operationsstelle. Mutiple anämische Infarkte der Leber. Kleine Metastasen im Mesocolon, grossen Netz und den periportalen Lymphdrüsen. Icterus universalis. Gallenaustritt in die Bauchhöhle.

Hochgradig abgemagerte, senile weibliche Leiche von gelber Hautfarbe. Körpergewicht 39 Kg. Totenstarre noch vorhanden, Pupillen mittelweit. Mammae atrophisch.

Zwerchfellstand rechts: Ob. R. der 6. Rippe,
links: Unt. R. der 6. Rippe.

Pleurahöhlen leer.

Beide Lungen stark collabiert, ohne Verwachsung. Herzbeutel ist leer, das Herz ist klein, hat wenig Fettgewebe, Muskulatur dunkelbraun, mässig contrahiert, aber kräftig. Klappenapparat überall intakt. Aortenintima ohne Befund, frei von Einlagerungen. Beide Lungen sind sehr substanzarm; auf der Schnittfläche ziemlich trocken. Blut- und Saftgehalt ist minimal. Einlagerungen fehlen. An den Gefässen kein Befund. Bifurkationsdrüsen anthrakotisch und induriert.

Schilddrüse in beiden Lappen, etwas vergrössert, enthält zahlreiche Colloidcysten.

Trachea erfüllt von schleimigen Auflagerungen. Pharynx, Oesophagus, ebenso Larynx ohne Befund.

1 cm von der Mittellinie des Abdomens nach rechts findet sich eine vom Nabel aufwärts ziehende 10 cm lange Schnittwunde, die durch Nähte vereinigt ist. Muskulatur und Fettgewebe reduziert.

Aus der Bauchhöhle entleert sich eine grösssere Menge gelblich dicker Galle, die auch die Baucheingeweide diffus überzieht. Das grosse Netz ist hinaufgeschlagen und liegt dem unteren Leberrand an. Bei Lösung der Verklebungen konstatiert man etwas eitrigen Belag in der Gegend der Gallenblase. Diese fehlt, in der Umgebung des Gallenblasenbettes zahlreiche Seidenligaturen und eitrig fibrinöser Belag.

Die Leber überragt den R. B. um 3 Finger breit. Milz klein, trocken, blutarm, blass.

Nieren von mittlerer Grösse, Oberfläche glatt, Fibrosa leicht abziehbar, Gewebe gelblich verfärbt, sonst ohne Befund. Nebennieren ohne Befund.

Magen weist starke und ziemlich fixierte Falten auf, enthält etwas Schleim.

Auf der rechten Leberlappenkuppe hinten oben zeigt sich, dem Zwerchfell aufliegend, ein haselnussgrosser weisser Geschwulstknoten.

Beim Verfolgen der Gallengänge findet sich im Beginn des Ductus hepaticus communis eine 2 cm lange, $^1/_2$ cm breite, gelblichweisse, flache Geschwulst, die sich nach aussen in einen kleinapfelgrossen Tumor fortsetzt, der dem Pankreaskopf aufsitzt. Das Pankreas selbst ist bei der Geschwulstbildung nicht beteiligt. An der Porta hepatis findet man noch einige Drüsen, die derbe, weisse Einlagerungen enthalten. Neben dem Gallenblasenbett zeigt sich eine von aussen her durchfühlbare verhärtete Stelle, die auf dem Durchschnitt sich als keilförmige, gelbweisse, 3 cm lange und 2 cm breite Necrose des Gewebes herausstellt. Die Nachbarschaft dieses Herdes weist stark erweiterte, mit sehr verdickter Galle gefüllte Gallengänge auf. In der nächsten Nähe des Herdes ist ein grösserer Pfortaderast gelegen, der völlig thrombosiert ist. Auf Schnitten durch das Lebergewebe zeigen sich im vorderen Teile zahlreiche weitere kleine Necroseherde. Im übrigen Teil der Leber sind die Gallengänge stark erweitert und mit eingedickten Massen ausgefüllt. Das Lebergewebe ist stark gefleckt, die helleren Flecken sind scharf umschrieben. In der Nähe des Tumors finden sich am Leberhilus mehrere thrombosierte Gefässe, insbesondere Pfortaderäste. Die Leber ist im ganzen ikterisch. Pankreas sehr derb, sonst ohne Befund.

Harnblase stark gefüllt, ohne Befund.

Genitalien: Uterus leicht vergrössert, Cavum etwas erweitert, Schleimhaut gerötet. Ovarien ohne Befund.

Die Dünndarmschleimhaut normal, im Darm etwas grünlich-galliger Inhalt. Dickdarmschleimhaut etwas gerötet. Im grossen Netz und dem Mesocolon einzelne harte, bohnengrosse Geschwulsteinlagen. Die grossen Blutgefässe und die Mesenterialdrüsen ohne Befund.

Mikroskopischer Befund.

I. Schnitt durch den Tumor des D. hepaticus.

Auf dem mit Haemalaun-Eosin gefärbten Schnitt zeigt sich in den dem Lumen des hepaticus zunächst liegenden Partien eine sehr reichliche Entwicklung des Stromas, das von zahlreichen bald engen, bald cystisch erweiterten Drüsenschläuchen durchzogen wird, von denen ein Teil schleimigen, der andere Teil zelligen von desquamierten Epithelien herrührenden Inhalt aufweisen. Das Epithel dieser Züge ist grösstenteils cylindrisch und hoch. Die Kerne liegen meist an den basalen Teilen der Zellen. In den tieferen Schichten treten die drüsigen Bildungen mehr zurück, wohingegen mehr solide Stränge auftreten. Hier findet sich auch das Stroma leicht rundzellig infiltriert. Ferner ist vielfach durch das Perineurium externum der Nerven ein Einwuchern der epithelialen Züge zu beobachten, die so die Nerven umscheiden.

II. Schnitte durch die infarktähnlichen Partien der Leber ergeben völlige Nekrotisierung des Gewebes, dessen Struktur an sich aber noch erkennbar ist. An der Grenze der Necroseherde finden sich gegen das erhaltene Lebergewebe zu starke leucocytäre Infiltrationen.

Mikroskopische Diagnose: Scirrhöses Adeno-Carcinom mit Schleimbildung — Anämische Leberinfarkte.

Epikrise:

Es handelt sich also um eine Patientin, die in stark reduziertem Zustande ins Krankenhaus kam und zwar auf Wunsch des behandelnden Arztes, der die Diagnose auf Cholelithiasis und Cholecystitis gestellt hatte, zum Zwecke einer Operation. Es bestanden früher 1 mal kolikartige Schmerzen, bei der Einlieferung aber nicht mehr. Statt ihrer klagte die Patientin über Schmerzen im rechten Hypogastrium und Erbrechen, objektiv war Icterus vorhanden und jene druckempfindliche Anschwellung in der Gegend der Gallenblase.

Bei der Operation erwartete man, da früher kolikartige Schmerzen vorhanden gewesen waren, Steine selbst oder durch Steine hervorgerufene Veränderungen der Gallenabführwege, die den langdauernden Icterus und den zweifellos bestehenden, wenn auch nicht hochgradigen Gallengangsverschluss hätten erklären können, zu finden. Die druckempfindliche Anschwellung erwies sich bei der Operation als die etwas vergrösserte in derbe Verwachsungen eingebettete Gallenblase, die in der Tat Steine enthielt. Bestanden schon vor der Operation begründete Zweifel, dass wenn auch bei Icterus starke Abmagerung vorkommt, die hier vorhandene exorbitante Kachexie (die 45 jährige Patientin hatte bei ihrem Tode das Gewicht eines zirka 13 jährigen Kindes) allein durch diesen und seine Begleiterscheinungen erklärt werden könnten, so erweckte vollends die im Mesocolon gefundene welschnussgrosse Anschwellung den Verdacht auf einen malg. Tumor, dessen Sitz intra vitam nicht zu eruieren war. Im Choledochus war, wie bemerkt, nichts zu fühlen. Dass der eigentliche bei der Sektion gefundene Tumor dem palpierenden Finger entgehen konnte, kann nach der zahlreichen Analogie in anderen ähnlichen Fällen und seiner Lokalisation wegen nicht Wunder nehmen. Fettstühle, die als ein allerdings an sich durchaus nicht beweisendes Symptom eines ev. vorhandenen Ca. des Pankreaskopfes mit Kompression des Chol. hätten dienen können, waren nicht beobachtet worden. Die Diagnose auf Gallengangscarcinom war also auch in unserem, sowie bei den meisten in der Literatur erwähnten Fällen dieser Art bei Lebzeiten nicht zu stellen gewesen.

Der Icterus war wohl dauernd vorhanden, wie gewöhnlich bei Gallengangsverschluss durch Ca. zum Unterschied von dem oft remittierenden Steinicterus, aber er war nicht hochgradig. Von einem Icterus melas konnte keine Rede sein. Ferner waren die Stühle nicht entfärbt. Diese beiden Tatsachen zusammengehalten müssen zu dem Schlusse führen, dass das Lumen des Gallenganges nicht ganz verschlossen war, dass vielmehr noch genügend Raum für den Abfluss geringer Gallenmengen gegeben sein musste, die genügten, um die Stühle zu färben und den Icterus nicht so stark werden zu lassen, wie er in den Fällen mit völliger Obstruktion des Ganges beschrieben wird. In der Tat bestätigt auch der Sektionsbefund diese Erklärung, wovon später noch einmal kurz die Rede sein wird.

Fieber bestand während der ganzen Dauer der Erkrankung keines, nur der letzte Tag vor dem Tode weist eine ganz leichte Temperatursteigerung mit 37,8° auf. Von sonstigen subjektiven

Beschwerden waren Schmerzen, hauptsächlich vom rechten Hypochondrium zur Magengegend hin, vorhanden gewesen, ferner z. T. als Begleitsymptome des Icterus Magendarmstörungen wie Erbrechen, Obstipation, Appetitlosigkeit, von Seiten der Niere leichte Albuminurie des Harns. Die Untersuchung des Abdomens ergab nur eine Vergrösserung der Leber und Gallenblase. Es bestanden weder Milztumor noch Aszites als Zeichen einer event. vorhandenen Pfortaderstauung. Die Untersuchung der Magengegend ergab keinen Befund. Der Exitus trat nach der verhältnismässig langen Krankheitsdauer von 9 Monaten -- von den allerersten Symptomen, ohne Icterus an gerechnet — unter den Erscheinungen der Cholämie ein.

In pathologisch-anatomischer Beziehung bietet der vorliegende Fall manches sehr Bemerkenswerte, das ihn vor anderen bisher beschriebenen Fällen auszeichnet, dar. Der Sitz der carcinomatösen Neubildung ist in unserem Falle lediglich der Ductus hepaticus comm. oberhalb der Vereinigungsstelle des D. cyst. und choled. Das Ca infiltriert die Wand des Ganges, hat sich aber bemerkenswerter Weise nicht nach dem Ort des geringeren Widerstandes, also in das Lumen des D. hepaticus fortgesetzt, sondern sich derart lokalisiert, dass sie von aussen her dem Gang aufsitzt und sein Lumen so weit komprimiert, dass es wohl zu einer Behinderung des Gallenabschlusses, aber nicht zu einem völligen Gangverschluss mit hochgradigem Icterus und acholischen Stühlen kommen musste.

Ferner verdient die abnorme Grösse des Tumors ganz besonders hervorgehoben zu werden. Er hatte Kleinapfelgrösse erreicht und darf daher den grössten bekannten Carcinomen der Gallenwege überhaupt zugezählt werden. Von denen des Hepaticus dürfte er wohl der zweitgrösste sein. (Miodowsky erwähnt ein gänseeigrosses Ca des hepaticus.) Das Ca hatte Metastasen in den periportalen Lymphdrüsen, im Mesocolon und grossen Netz gebildet. In der Leber fanden sich keine solchen. Diese wies bedeutende Erweiterung der Gallengänge, Thrombose grösserer und kleinerer Pfortaderäste und als sehr seltenen Befund anämische Infarkte der Leber auf. Auf diese hier näher einzugehen, dürfte vielleicht von Interesse sein.

Das Vorkommen von Infarkten — seien es hämorrhagische oder anämische — in der Leber gehört zu den grossen Seltenheiten, da dieses Organ die Entstehung von Infarkten durch Verlegung der V. portae oder A. hepatica und ihrer Äste infolge seines ausgezeichneten Collateralkreislaufes wenig begünstigt. Dieser Kreislauf soll nach H. Chiari so zustande kommen, dass für die V. portae die A. hepatica in ausgedehntem Masse durch die sogen. inneren

Pfortaderwurzeln einzutreten vermag und dass diesen die A. hepatica weiter durch Capillaren, die sie direkt in die Leberläppchen entsendet — die sogen. rami lobulares — nach Verschluss der V. portae vikariierend Blut zuführen soll. Die Leberäste der A. hepatica können einerseits durch die Verbindung derselben mit benachbarten Arterien (den Aa. phrenicae inf., der A. mammaria int. d., der A. suprarenalis und der A. ant. der kleinen Curvatur des Magens) in reichlichem Masse kollateral mit Blut gespeist werden, andererseits sei die A. hepatica auch nach der Art ihres Abgangs von der A. coeliaca wenigstens nicht für eine Embolie disponiert.

Ein Teil der Autoren stellt überhaupt die Möglichkeit irgend einer rein mechanischen Wirkung in Form von Infarkten nach einer solchen Verlegung in Abrede, andere haben mannigfache zum Teil schwere Veränderungen im Anschluss an dieses Ereignis beschrieben. Unter diesen befindet sich eine Gruppe, die der Meinung ist, dass zum Zustandekommen von wirklichen hämorrhag. und anämischen Infarkten der Leber der gleichzeitige Verschluss von Ästen der V. portae und der A. hepatica notwendig sei. H. Chiari hat das Verdienst, in diesem Widerstreit heterogenster Meinungen durch bestimmte, auf eine ausreichende Reihe von Erfahrungen gestützte Leitsätze eine gewisse Klarheit geschaffen zu haben. Es seien diese Sätze hier in gedrängter Form wiedergegeben:

Satz 1: Auf die Verschliessung einzelner grösserer Äste der V. portae folgt bei herabgesetzter Triebkraft des linken Ventrikels ev. unter Mitwirkung einer Stauung im Körpervenensystem die Entwicklung einer Stauungshyperämie.

Diese Hyperämieherde — die sogen. atrophischen roten Infarkte (Zahn) — unterscheiden sich ausser durch ihr Umschriebensein in nichts von der gewöhnlichen Stauungsleber. Näheres darüber s. an Ort und Stelle. Erwähnt sei nur, dass demnach bei Verschliessung des Stammes der Pfortader die Möglichkeit einer cyanotischen Atrophie und Induration der ganzen Leber nicht ausgeschlossen ist. Bei den Fällen dieser Art handelte es sich um mechanische Effekte der Verstopfung grösserer Äste der V. portae und zwar um herdweise Stauungsleber mit Ausdehnung der Vv. centrales und der den zentralen Abschnitten der Läppchen entsprechenden Capillaren und Atrophie der Leberzellen. Nekrose der Leberzellen ist hiebei nie gefunden worden. Es waren das also keine Infarkte im gewöhnlichen Sinn des Wortes gewesen, sondern nur infarktähnliche Herde, für die der von Zahn vorgeschlagene

Terminus „atrophische rote Infarkte“ immerhin in Verwendung gezogen werden kann, die aber auch ganz einfach als embolische oder thrombotische Herde von Stauungsleber bezeichnet werden können. Unter den hieher gehörigen Fällen Chiaris befinden sich 2, bei denen lokal entstandene Thrombose von Pfortaderästen einmal von einem Ca der Gallenwege, ein anderesmal von einem solchen der Gallenblase ausgingen. Die kleinsten Äste der V. portae waren hier stets frei von Verlegung, ebenso die Vv. centrales und Aa. hepaticae im Bereich der Herde, was für eine Auffassung der Genese der Herde spricht, die dahin geht, sie nur als den Ausdruck einer zirkumskripten Blutstauung ohne Nekrose zu betrachten. Es folgen aber durchaus nicht auf jede Verlegung von Ästen der V. portae diese atrophischen roten Infarkte. Sie gehören vielmehr zu den relativen Seltenheiten. Es müssen hierzu besondere Verhältnisse eben in Gestalt ev. einer Abschwächung der art. Blutzufuhr oder einer Stauung im venösen Kreislauf oder beider zusammen da sein. Sonst reicht eben doch der Blutdruck von Seiten der A. hepatica hin, um die normalen Zirkulationsverhältnisse auch in dem Embolie- oder Thromboseterrain aufrecht zu erhalten.

Satz 2: Die Verschliessung der kleinsten interlobulären Äste der V. portae bedingt wahrscheinlich stets direkt multiple Nekroseherde in der Leber ohne oder mit Hämorrhagie-anämische oder hämorrhagische Infarkte.

Das Auftreten der Nekrose nach Verlegung der Vv. interlobulares allein erscheint aus den früher hervorgehobenen Zirkulationsverhältnissen in der Leber ganz wohl verständlich. Sobald die kleinsten interlobulären Äste der V. portae verschlossen werden, können die Zweige der A. hepatica durch die inneren Pfortaderwurzeln nicht mehr vikariierend eintreten und es kommt dann eben deswegen bei der nach Chiari sehr geringen Bedeutung der direkt in die Leberläppchen eintretenden rami lobulares der A. hepatica zur Nekrose. Besonders im Hinblick auf die Erfahrungen bei Eklampsie hält es Chiari nicht für wahrscheinlich, dass ev. besonders entwickelte rami lobulares der A. hepatica doch noch das Fortleben des Leberparenchyms erhalten können und dass dadurch nach Verlegung der Vv. interlobulares die Nekrose ausbleibt.

Zu der Kategorie dieser Fälle scheint mir der unsrige zu gehören, insbesondere nach Analogie mit dem Fall 19 Chiari's. Es handelte sich da um einen sehr kachektischen Patienten, bei dem 2 Tage ante exitum eine Resektion des Pylorusteils des Magens und des obersten Duodenums wegen Ca gemacht worden war. Die

Sektion ergab in seiner Leber bis wallnussgrosse Nekroseherde, an deren Peripherie sich bei miskroskopischer Untersuchung oft eine schmale Zone kleinzelliger Infiltrationen meist mit Leucocytenzerfall fand. In diesem Falle wurde die Verlegung der Äste der V. portae in der Leber als Effekt einer Embolie von der Ligaturthrombose im Operationsterrain angesehen, welche durch Bewegungen des Kranken, auch durch häufiges Erbrechen herbeigeführt war. Die Emboli waren hier in feinen Partikeln in die V. portae gelangt, so dass sie grösstenteils erst in den kleinsten interlobulären Ästen derselben stecken blieben. Diese Embolie musste kurze Zeit vor dem Tode erfolgt sein, da die Folgeveränderung der Embolie, nämlich die multiple Herdnekrose eine frische war und die reaktive Entzündung um die Nekroseherde keinen hohen Grad erreicht hatte. Auch in unserem Falle handelt es sich um frische, scharf umschriebene Nekroseherde, die auf eine Verlegung der Vv. interlobulares zurückzuführen sind, entstanden jedenfalls von losgerissenen Teilchen der Thromben auch grösserer Pfortaderäste, deren Vorhandensein in unserem Falle als atypisch angesehen werden muss. Möglicherweise wären bei der lokal oder embolisch aus Thrombose im Wurzelgebiete der V. portae entstandenen Verlegung grösserer Pfortaderäste Veränderungen im Leberparenchym ähnlich den atrophischen roten Infarkten entstanden, wenn die Vorbedingung für das Auftreten derselben, nämlich das Freisein der Vv. interlobulares, erfüllt gewesen wäre. Das Leberparenchym in den Herden erhielt eben kein Blut mehr durch die inneren Pfortaderwurzeln, konnte also nicht mehr fortbestehen, musste also in Nekrose übergehen. Dabei konnte die jedenfalls nach Verlegung der Vv. interlob. entstandene Verlegung grösserer Pfortaderäste nicht mehr die Wirkung haben, die sie bei Vorhandensein eben jener Vorbedingung und der übrigen oben erwähnten Hilfsmomente wohl sicher gehabt hätte.

Das Auftreten multipler nekrotischer Herde im Leberparenchym ist auch beobachtet worden nach Unterbindungen des D. choled., was besonders die Untersuchungen Beloussow's dargetan haben. Es soll sich dabei um Wirkung der Rückstauung der Galle auf die Leberzellen handeln, die dadurch ausgezeichnet ist, dass sich im Anschluss an die Nekrose der Leberzellen eine verbreitete sekundäre Bindegewebsentartung im Leberparenchym, d. h. eine typische Leberzirrhose entwickelt. All dieses kommt für unseren Fall nicht in Betracht.

Ferner beschreibt Curschmann im Anschluss an die Verlegung der grossen Gallenwege eine eigenartige Form nekrotisierender

Hepatitis, die vom Zentrum der einzelnen Leberläppchen ausgeht und über die ganze Leber verbreitet sein kann. Die durch Gallenstauung in ihrer Ernährung geschädigten Leberzellen sollen hiebei durch Toxinwirkung pathogener Mitroorganismen, die vom Darm her in die Gallenwege gelangen, zum Absterben gebracht werden. Auch diese Art der Entstehung von Nekrosen in der Leber kann für unseren Fall keinerlei Bedeutung haben. In unserem Falle ist die Entstehung der Nekroseherde unbedingt als eine Folge der Gefässverlegung aufzufassen. Es handelt sich um wirkliche anämische Infarkte.

Dass sich auch an Verschliessung kleiner Äste der A. hepatica anämische und hämorrhagische Infarkte in der Leber entwickeln können, die sich von den anderen durch eine Nekrose auch des Gefassbindegewebes unterscheiden und dass totale Nekrose der Leber beim Menschen durch Verschluss der ganzen A. hepatica propria herbeigeführt werden kann, sei der Vollständigkeit halber zu den Chiari'schen Sätzen noch erwähnt.

Zum pathol.-anatomischen Befund unseres Falles ist noch nachzutragen, dass pericystische Prozesse in Gestalt von Verwachsungen der Gallenblase mit dem Netz und Querkolon vorhanden waren.

Histologisch ist unser Fall ebenfalls sehr bemerkenswert. Es handelt sich um ein scirrhöses Adenocarcinom s. sp. Interessant ist das Einwuchern und Fortschreiten der epithelialen Züge in den Nervenscheiden analog wie es von Miodowsky in einem Fall von Choledochuscar cinom. beschrieben wird.

Es sei mir nun gestattet, im Anschluss an diesen Fall das wesentliche über die primäre Gallengangscarcinome überhaupt nach dem neuesten Stande der Forschung zusammenzufassen.

Häufigkeit und Sitz des Ca.: Im ganzen sind, mit Berücksichtigung der ausländischen Literatur, ungefähr 90 bis 100 Fälle primärer Gallengangscarcinome bekannt. (Zu beachten wird allerdings hiebei sein, dass die wirkliche Anzahl der Carcinome dieser Gegend eine viel grössere sein wird, nachdem jedenfalls bei weitem nicht alle zur Beobachtung kommenden Fälle beschrieben werden.) Legen wir die Statistik Löschkes (1902) zu Grunde, so fand dieser 73 Fälle, von denen 3 auf den Cysticus, 20 auf den Hepaticus, 50 auf den Choledochus entfielen. Nach Kraus finden sich entsprechend den bekannten Lokalisationsgesetzen für Krebse überhaupt auch in den Gallengängen die Carcinome hauptsächlich an den schmalsten Stellen

des Stromgebietes: Vereinigungsstelle des Cysticus und Hepaticus, Teilungsstelle des Hepaticus, Mündung des Choled. Das lange Zwischenstück des Choled. ist relativ selten, der Hepat. comm. besonders selten Sitz der Neubildung.

Der Form nach kann man die Gallengangscarcinome trennen in solche, die die Wand des Gallengangs z. T. oder in ihrem ganzen Umfang infiltrieren, diesen dann verengern und event. verschliessen, und solche, die eigentliche Tumoren darstellen. Die infiltrierenden Neubildungen zeigen oft ringförmigen, flächenhaften Charakter. Sie sind weisslich, hart, auf der Oberfläche flachhöckerig. Durch die Höckerung ihrer Oberfläche, aber auch durch die Schrumpfung besonders der infiltrier. Neubildungen wird der Gallengang schwer durchgängig oder ganz verschlossen. Die Geschwülste können sich blumenkohlartig, polypös, bisweilen zottenförmig gestalten.

Die Grösse der Tumoren variiert sehr, doch handelt es sich meist um solche von geringer Grösse. Die infiltrierenden Carcinome affizieren den Gang etwa auf eine Länge bis zu 5 cm und eine Breite von zirka 1 cm. Die tumorartigen Ca zeigen im allgemeinen Erbsen-Wallnussgrösse, doch sind auch hühnerei- ja faustgrosse Tumoren beschrieben worden. Die verborgene Lage und die Kleinheit der Tumoren machen die Palpation der Gallengangsgeschwülste unmöglich und schliessen auch die Möglichkeit des Uebersehens besonders der infiltr. Form bei der Autopsie nicht aus.

Was den histologischen Bau anlangt, so handelt es sich bei den Choled.-Geschwülsten meist um Cylinderzellencarcinome, die vom Epithel der Gallengänge ausgehen. Ein von den Drüsen der Chol.-Wand ausgehendes Ca ist bisher nur einmal (von Deetjen) beschrieben worden. Drüsen sind am reichlichsten im Hepaticus vorhanden und geben daher auch öfter den Ausgangspunkt für Carcinome. Solche Fälle sind mitgeteilt von Schüppel und Howald, der unsere reiht sich ihnen an. Bei sehr reichlich vorhandenem Stroma kann der Krebs wie auch im vorliegenden Falle den Charakter des Skirrhus annehmen. Weitere derartige Fälle sind die von Durand-Fardel und Dickmann. Medullar- und Gallertkrebse sind selten.

Bezüglich des Alters ist zu sagen, dass die grösste Zahl der Erkrankungen auf das 6. und 7. Lebensjahrzent entfällt. Der jüngste bekannte Fall war 29, der älteste 80 Jahre alt. Miodowsky erwähnt einen Fall von primärem Gallengangscarcinom bei einem 15 jährigen Knaben mit Metastasen in Leber, Peritonaeum, Douglas und Lunge, bei dem allerdings die Diagnose nur mit höchster Wahrscheinlichkeit,

infolge fauliger Veränderungen am Präparat aber nicht mit Sicherheit gestellt war.

Bei der Frage nach dem Geschlecht stimmen die meisten Autoren darin überein, dass im Gegensatz zum häufigeren Vorkommen der Gallenblasenkrebse bei Frauen, von Neubildungen der Gallengänge häufiger Männer befallen werden als Frauen und zwar nach Löschke ungefähr im Verhältnis 2:1. Zahlenangaben anderer Autoren (Kraus etc.) bestätigen dieses.

Von Interesse ist der Befund an Gallensteinen bei der Autopsie. Löschke fand unter seinen 73 Fällen 8 mal in dieser Hinsicht positiven Befund und zwar wurden 5 mal Steine in der Gallenblase, 3 mal solche im Choled. gefunden. Das entspräche einem positiven Ergebnis in ca. 16 % der Fälle. Unter den von Miodowsky zusammengestellten 40 Fällen von Choled. Ca. wurden 15 mal, also etwas mehr als in $^1/_3$ der Fälle in der Gallenblase, bisweilen zugleich in den grossen Gallengängen Steine angetroffen [in 18 Fällen von Hepaticus ca. 4 mal nach Schultze etc.]. Kraus fand bei 13 Fällen nur 1 mal einen Stein in den Gallenwegen [Blase] und einen im Darm [Wurmfortsatz]. In einigen Fällen der Literatur fand sich ein Konkrement direkt an der Stelle der Neubildung, bezw. in der carcinomatösen Struktur steckend [Kraus].

Letzterwähnte Zahlen über Konkrementbefunde bei Ca der Gallenwege, ferner die das Geschlecht betreffenden Zahlen leiten uns auf die vielumstrittene Frage der Aetiologie der Gallengangscarcinome hin. Diese an sich ist natürlich ebenso unbekannt und dunkel, wie das Gebiet der Krebsentwicklung überhaupt, auf dem sich eine Aenderung heutzutage allerdings insoferne vollzogen hat, als der Anhänger der parasitären Theorie immer weniger werden, eine Erscheinung, die hervorgerufen ist hauptsächlich durch das Ergebnis der Geschwulstübertragungen Ehrlichs u. a., auf die näher einzugehen hier nicht der Ort ist. Die Meinungsverschiedenheit betreffs der Gallengangscarcinome dreht sich um die Frage, ob denn den Gallensteinen für die Ca der Gallenkanäle derselbe ätiologische Wert beizumessen sei, wie für die Ca der Gallenblase, die nach allgemeiner Ansicht meist auf dem Boden der Cholelithiasis resp. der durch Steine gesetzten Ulzerationen entstehen. Der grössere Teil der Forscher, u. a. Kraus und Kehr sind der Ansicht, dass die Rolle der Steine in dieser Hinsicht für die Gallengangscarcinome eine weit geringere ist, als für die der Gallenblase. Sie führen als Gründe für diese Ansicht ins Feld, dass die Gallenblasenkrebse ungleich häufiger sind als die der Gallenwege, dass im überwiegenden Teil

der Fälle von Carcinomen der Gallenwege Steine überhaupt nicht und noch seltener am Ort der Neubildung selbst (s. o.) und auch keine Hinweise auf voraufgegangene Cholelithiasis gefunden werden und ferner, dass Männer viel häufiger als Frauen von der Erkrankung befallen werden, obwohl doch eigentlich das Umgekehrte der Fall sein müsste entsprechend der weitaus grösseren Häufigkeit von Steinerkrankungen bei Frauen. In Gegensatz zu diesen stellen sich andere Autoren z. B. Löschke, der der Ansicht ist, dass, obwohl alle diese Beobachtungen Tatsache sind, Gallensteine dennoch bei Ca der Gallenwege die gleiche ätiologische Rolle spielen, wie beim Ca der Gallenblase. Er sagt: „Wenn man bei Frauen eine Behinderung des Gallenabflusses durch ihr Schnüren, bei der Gravidität, durch ihre ruhigere Lebensweise und als deren Folge Gallensteine und Krebs der Blase anerkennt, so werden diese Momente infolge der Schwierigkeiten, die die Gallensteine haben, um aus der Blase in die Gallengänge zu geraten, erst recht zurückhaltend auf die vorhandenen Steine wirken. Die Schwierigkeiten bestehen darin, dass topographisch der Fundus der Gallenblase etwas tiefer steht, sich daher die Steine meist im Fundus aufhalten werden, zumal man fast bei jeder Beschäftigung den Oberkörper etwas vornüber neigt. Hierdurch werden weder durch die Peristaltik der Blase vorhandene Steine dem Blasenhals näher gebracht, noch auch beim Liegen, da dieses nur bei Rückenlage, also meist Nachts der Fall sein könnte, zu welcher Zeit wenigstens nach beendeter Verdauung die Peristaltik der Gallengänge und die Gallenströmung vom Hepaticus nach der Blase gerichtet ist und so ein Eindringen von Steinen in den Cysticus unwahrscheinlich gemacht wird. Ferner bildet die starke Knickung, die der Cysticus hart an seinem Ursprung an der Blase macht, eine Schwierigkeit für den Durchtritt. Es ist schon ein gewisses Missgeschick dazu nötig, wenn ein Stein in den Cysticus gelangt. Das häufige Vorfinden von Steinen in der Gallenblase rechtfertigt also demnach nicht den Schluss, zumal nicht bei Frauen, dass man sie auch in den Gallenwegen häufiger antreffen müsse. (Dabei sind doch abgehende Steine eine so häufige Beobachtung!) Daher treffen wir auch die Ca der Gallenwege so selten im Vergleich zu denen der Blase. Dass sie erfahrungsgemäss bei Männern häufiger vorkommen, als bei Frauen spricht nur dafür, dass bei Männern leichter Steine aus der Blase in die Gänge eintreten können. Dies wäre ermöglicht durch die mannigfaltigeren körperlichen Bewegungen bei ihrer Arbeit und das Fehlen der gallenstauenden Momente, die wir bei den Frauen fanden.“

Das Fehlen dieser Momente — um nur etwas aus diesen etwas hypothetischen Begründungen herauszugreifen — muss doch zur Folge haben, dass weitaus weniger Steine beim Mann gebildet werden als bei der Frau, und da diese Momente doch eher dazu angetan sind, Steine zu bilden als — was mir sehr zweifelhaft erscheint schon angesichts der Revolution des Gesamtkörpers bei einer Geburt — vorhandene Steine zurückzuhalten, so müsste der weitaus geringere Steingehalt beim Manne der Erschwerung des Steinaustritts beim Weib doch mindestens die Wagschale halten und die primären Ca der Gallenwege beim Manne also doch viel seltener und beim Weibe viel häufiger sein, als es in der Tat der Fall ist. Ausserdem trifft wohl der grösste Teil der den Austritt der Steine erschwerenden Momente auch auf den Mann zu, so das Tiefstehen des Fundus, die umgekehrte Peristaltik nach der Verdauung etc.

Ferner sagt Löschke bezüglich des seltenen Befundes von Steinen überhaupt und besonders am Ort der Neubildung: „Wenn wir Gallensteine so oft bei primären Blasenkrebs antreffen, so findet dieses seine Erklärung darin, dass die Steine hier relativ wenig Schmerzen machen, oft jahrelang nicht. Ihre schädigende Wirkung auf das Epithel ist eine geringe, aber dauernde. Wenn aber ein Stein in den Gallengang eintritt, so stört er den physiolog. Abfluss der Galle. Dieses duldet die Natur nicht und trachtet durch heftige peristaltische Bewegungen, die das klinische Bild der Koliken ausmachen, den Eindringling zu entfernen und den normalen Gallenabfluss wieder herzustellen. Diese peristaltischen Bewegungen lassen nicht eher nach, als bis der Stein, sei es nach dem Dünndarm zu oder zurück in die Blase entfernt ist, bis zur völligen Erschöpfung der Gallengangsmuskulatur, die nach einer Zeit der Ruhe immer von neuem die Entfernung des Steines versuchen wird. Ist diese mit mehr oder weniger Mühe gelungen, so können wir natürlich später den Stein im Gang nicht finden. Nach der Beseitigung der Ursache der Störung bleibt eine Läsion des Gallengangs bestehen und diese hat narbige und event. carcinomatöse Veränderungen zur Folge. Die Wirkung besteht hier im Gegensatz zur Blase in einer akuten aber gröberen Schädigung des Gallengangsepithels. So begreifen wir, dass wir bei Ca der Gallenwege relativ selten Steine in den Gängen finden, dürfen aber, wenn sie fehlen, ihre ätiologische Wichtigkeit nicht unterschätzen.“ Das klingt ganz plausibel. Steine werden wir allerdings unter diesen Umständen keine finden, aber das, was sie klinisch verursachen, die Koliken, müssten wir, wenn Löschke recht hat, in der Anamnese der grossen Zahl von Fällen,

die er ätiologisch auf Steinläsionen zurückführen will (von einem kleinen Teil der Fälle gibt er zu, dass sie auch ohne Gallensteine auftreten könnten!) erwähnt finden. Und da kommen wir auf die Tatsache, dass das gerade Gegenteil der Fall ist. Löschke schliesst sich im wesentlichen Leichtenstern an, der als Ursache für die Entwicklung von Krebsen besonders des Choled. in der Regel wenn auch jahrelang voraufgegangene Cholelithiasis (Koliken) annimmt. Die gewichtige Stimme von Kraus erhebt sich da dagegen. Nach ihm gibt es unzweifelhaft Fälle von Geschwulstobstruktion, in denen in der Vorgeschichte und selbst während der ganzen Dauer Schmerzen mehr oder weniger gänzlich fehlen bezw. in denen höchstens eine Druckempfindlichkeit in der Magenlebergegend besteht. Unter ca. 13 Fällen von Gallengangscarcinomen ist ein Fehlen von Schmerzen und Schmerzanfällen für die Zeit vor dem Icterus 8 mal, auch für den übrigen Verlauf 5 mal konstatiert. Darunter sind unzweifelhaft primäre Neubildungen des Choled. Cholecystolithiasis ist in 24 Fällen durch die Obduction 5 mal, durch typische Kolikanfälle (ausschliesslich bei Tumoren der Gallenwege selbst) 3 mal nachgewiesen. Nach Brenners Ansicht, die man allerdings auch nicht unbedingt unterschreiben wird, brauchen sogar keine Steine vorhanden zu sein, wenn man Koliken beobachtet. Sie sind dann einfach bedingt durch die Bemühungen der Gallenblase, die gestaute Galle mit Ueberwindung des durch den Tumor geschaffenen Hindernisses in den Darm zu entleeren. Immerhin täuschen sie die Anwesenheit von Gallensteinen vor und können so zu einer irrigen Diagnose Veranlassung geben. Miodowsky findet unter 41 Fällen von Choledca. nur 1 mal einen Hinweis auf vorangegangene Cholelithiasis mit Koliken. Durch diese Zahlen wird Löschkes Theorie zum mindesten sehr wesentlich eingeschränkt, wenn nicht überhaupt unwahrscheinlich. Wäre sie richtig, dann wäre ferner die Kolik, eines der Haupthilfsmomente für die Differentialdiagnostik des Gallengangsverschlusses durch Tumor oder Stein, kaum mehr für diese zu verwerten. Courvosier fand unter 80 Fällen von Steinverschluss des Choled. 51 mal Koliken, bei 74 anderweitigen Choled. Obstruktionen nur 4 mal, was die Wichtigkeit dieses differentialdiagnostischen Merkmals zur Evidenz beweist.

Ein sicherer ätiol. Zusammenhang zwischen Cholelithiasis und Neubildung ist, obwohl er in einigen Fällen nicht ganz von der Hand zu weisen ist, bisher nicht festgesteltt worden und man hat keine Berechtigung, den für die Gallenblasencarcinome geltenden Satz auf die Gallengangscarcinome ausdehnen. Man wird daher die ganze Frage vorderhand unentschieden lassen müssen.

Symptomatologie.

Das Cardinalsystem ist der Icterus. Er ist dadurch charakterisiert, dass er in der Mehrzahl der Fälle ganz allmählich beginnt und langsam immer höhere Grade erreicht. Er kann sich so bis zum Icterus melas mit tiefbraunen Urin und absolut acholischen Stühlen steigern. Krauss misst den Angaben der Patienten über die Art und Weise, wie der permanente Icterus begann, keinen grossen Wert bei. Er kennt unzweifelhafte Fälle von Steincarceration, in der der Icterus allmählich auftrat und ebenso Fälle von Geschwulstokklusion, in denen der Icterus plötzlich in wenigen Stunden entstand. Der Ikterus hat die Tendenz, nicht so deutlich in seiner Intensität zu wechseln, wie der Steinicterius, der zeitweise sogar verschwindet, wobei der Urin dann abwechselnd hell oder dunkel ist, die Stühle nicht dauernd acholisch sind. Doch kommt es auch bei der Gelbsucht durch Tumorokklusion, ab und zu vor, dass sie intermittiert und zeitweise verschwindet, ein Verhalten, das besonders die Tumoren im Bereich der Papilla duodenalis gern zeigen, wie z. B. im Fall von Stockes, wo der Tumor die Ausmündungsstellen des Choled. ins Duodenum nur verlegt, nicht verschlossen hatte oder wie in unserm Falle, wo auch der Hepaticus nie völlig verlegt wurde, wesshalb natürlich der Harn heller und die Stühle gefärbt waren. Nach Schultze kann ein Nachlassen des Icterus gegen Ende der Krankheit auch infolge von Schädigung des Leberparenchymus durch Gallenstauung oder von biliärer Cirrhose eintreten. In solchen Fällen muss die Gallenproduktion eine Verminderung erfahren haben. Nach Kraus ist dieses Nachlassen des Icterus ein signum mali ominis. — Mit dem Icterus einher gehen dann seine Begleiterscheinungen wie Hautjucken. Verstopfung, Pulsverlangsamung u. a. m.

Was die Schmerzen anlangt, so ist ein Teil der Autoren z. B. Schulze der Ansicht, dass der Verlauf der Gallengangscarcinome meist ein fast schmerzloser ist. In der Tat trifft das für eine Reihe von Fällen (s. o. den Befund von Kraus) zu. Andererseits sind doch in einer nicht geringen Anzahl von Fällen Schmerzen beobachtet, die meist in die Gegend des r. Hypochondriums hineinverlegt werden, von hier aus weit hinaus ausstrahlen können nach der Magengegend, dem Rücken zu speziell gegen die Schultergegend hin. Kraus ist geneigt, dem Schulterschmerz für die Diagnose der Schmerzen durch Affektionen im Bereich der Gallenwege besonderen Wert beizumessen. Miodowsky erklärt die Schmerzen und abnormen Sensationen z. Teil aus starker Spannung der Glisson'schen Kapsel

z. T. wieder aus entzündlichen Vorgängen in den Gallenwegen und der Spannung der in vielen Fällen vergrösserten Gallenblase. Differentialdiagnostisch unterscheiden sich die Schmerzen bei Tumoroklusion durch ihre weitaus geringere Intensität von den durch Stein hervorgerufenen, die sich als Koliken äussern. Nach Behr gehören Koliken beim Verschluss durch Tumoren zu den Seltenheiten. Sie sind dagegen ein sehr ins Gewicht fallendes Hilfsmoment für die Diagnose eines Steinverschlusses. Näheres hierüber ist ja schon an anderer Stelle dieser Arbeit gelegentlich der Frage der Aetiologie gesagt. Zu bemerken wäre nur noch, dass, wenn überhaupt bei Geschwulstobstruktion Koliken da sind, sie nur ganz ausnahmsweise den Steinkoliken (Schmerzen und Erbrechen) entsprechen. Kraus legt ferner Wert auf den Umstand, dass beim Duodenalkrebs die Schmerzen nach der Nahrungsaufnahme zunehmen.

Zu den Symptomen der Gallengangscarcinome gehören in zahlreichen Fällen Magen-Darmstörungen. Sie bestehen in Obstipation, Diarrhoe, Erbrechen und Appetitlosigkeit. Zurückzuführen sind sie nach Miodowsky z. T. auf Gallenverschluss vom Darm auf der einen, Retention und Gallenresorption auf der anderen Seite. Nach Simnitzky erklären sich die Magenstörungen bei konstantem Choled.-Verschluss so, dass im Magensaft stets Hyperacidität und zwar mit Hauptbeteiligung der freien H Cl auftritt. Die bisher bei Choled. Ca gemachten Magenuntersuchungen bestätigen diese Annahme ebensowenig, wie die in unserem Falle, wo analog 2 Fällen von Gallengangskrebs bei Kraus die freie H Cl des Mageninhaltes fehlte. Nach Kraus findet sich heftiges, häufiges, während längeren Perioden des Verlaufes anhaltendes Erbrechen noch am konstantesten bei Duodenal- (Pankreas-) Krebs, wenn das Duodenum stenosiert ist. Brenner erwähnt, dass bei Ca des Choled. in der Nähe der Papilla duodenalis Magenerweiterung beobachtet wurde.

Bezüglich der Körpertemperatur findet sich die Angabe, dass diese gewöhnlich normal, ja subnormal sei. Das trifft nicht ganz zu. Nach Kehr kommt Fieber beim Verschluss durch Tumor in Ausnahmefällen, besonders in den letzten Stadien der Krankheit vor. Kraus stellt unter 24 Fällen 15 mal das Vorhandensein von kürzerer oder länger dauerndem Fieber fest. Als Ursache für dasselbe konnte höchstens 5 mal klinisch und nach dem Obduktionsbefund eine Komplikation ausserhalb der Gallenwege angeschuldigt werden. Meist handelte es sich um mässiges inter- oder remittierendes Fieber, zeitweilig um stärkeres, 38,5 bis 39,5. In den letzten Tagen der Krankheit pflegte das Fieber stärker zu werden. Fröste beobachtete

er nie, doch sind in der Literatur auch bei Carcinomverschluss ab und zu Schüttelfröste erwähnt. Nichtsdestoweniger wird man dem Fieber einen ziemlich bedeutenden Differ.-diagnostischen Wert gegenüber der Cholelithiasis beimessen können. Bei dieser Krankheit tritt das Fieber vor und während der Gelbsucht in Schüttelfrösten, die sich an die Koliken anknüpfen, mit springenden, auch remittierenden und kontinuierlichen Temperatursteigerungen auf.

Soweit die subjektiven Symptome. Unter den objektiven wäre zunächst etwas über die Vergrösserung der Leber zu sagen, ein Befund, der fast in allen Fällen besonders betont wird. Die vergrösserte Leber ist dann meist palpabel, event. etwas druckempfindlich, etwas hart und glatt, auch wenn sich Krebsknoten in ihr befinden. Oft werden diese sich auch als höckerige Knoten abtasten lassen. Diese Volumzunahme der Leber ist in erster Linie hervorgerufen durch die Gallenstauung und die im Gefolge dieser auftretenden oft ganz enormen Ausdehnung der Gallengänge, ferner manchmal auf Grund der sogen. biliären Cirrhose, einer ebenfalls durch Gallenstauung erzeugten Bindegewebshypertrophie der Leber. Diese biliäre Cirrhose geht oft in Schrumpfung über und so kann es kommen, dass man auf dem Sektionstisch eine verkleinerte Leber findet, während sie intra vitam palpabel war und perkutorisch den R. B. überschritt. Eine solche Verkleinerung der Leber kann aber auch nach Löschke während des Lebens beobachtet werden, wenn nach dem Verlust der Fähigkeit, Galle zu produzieren, ein Zerfall der Leberzellen, event. direkte Atrophie des Leberparenchyms eintritt. Sie wird dann erst undeutlich, schliesslich garnicht mehr palpabel, gewinnt eine weichere mehr teigige Konsistenz und wird schliesslich deutlich verkleinert. Diese Fälle gehören aber zu den relativen Seltenheiten, Nach Stauungen kommt Lebervergrösserung bei chron. Gallensteinicterus ziemlich selten vor, sodass differentialdiagnostisch auch hieraus event. sich ein Anhaltspunkt gewinnen liesse, wobei allerdings zu beachten wäre, dass nach Kraus beim Gallenblasenkrebs bedeutende Vergrösserung und knollige Beschaffenheit der Leber nicht lange ausbleiben.

Was die vorhin erwähnte Dilatation der Gallengänge betrifft, so sagt Miodowsky, dass diese Folge der Gallenstauung sich auf die gesamten, oberhalb des Tumors gelegenen Gallenwege fortsetzt, d. h. auf den zentral gelegenen Teil des Choled. den Hepaticus mit seinen extra- und intrahepatischen Verzweigungen, und nach Massgabe des Sitzes der Neubildung auf Cysticus und Gallenblase. In einem Fall von Choled. Ca hatte der Hepaticus comm. Aorten-

kaliber erreicht, in einem anderen war er in eine hühnereigrosse Höhle verwandelt, der Choled. bis zur Breite von 5 cm ausgedehnt. Nach Kraus kommt es insbesondere in den Fällen eines Verschlusses in der Gegend der Darmmündung zu einer Erweiterung (und Verlängerung) des D. choled und hepaticus auf Dimensionen eines Daumens, einer Dünndarmschlinge. Es kommt vor, dass der Choled. in eine mehrere Liter Galle haltige Cyste verwandelt ist, mit der Blase verwechselt wird und zu Operationen Anlass gibt. Gleichmässige Ausweitung der intrahepatischen Gallengänge kann eine (in der Regel bald wieder zurückgehende) Vergrösserung der Leber in toto machen. Ferner kommen in seltenen Fällen noch Abszesse in der Leber, auch eitrige Cholangitis und Perioholangitis vor.

Seltener als man nach den anatomischen Verhältnissen erwarten sollte, kommt es bei Krebs besonders des Choled. zu einer Abflusserschwerung des Pankreassekretes wie z. B. im Falle von Brenner, wo der Tumor in der Nähe des Vater'schen Papille sass. Hiebei kann eine Erweiterung des Ductus Wirsungianus zustande kommen.

Von Interesse ist ferner das Verhalten der Gallenblase bei den Gallengangscarcinomen. Löschke charakterisiert dieses, indem er sagt: „Solange sich die Neubildung auf den Ductus hepaticus beschränkt oder diesen wenigstens in erster Linie zum Verschluss bringt, wird die Galle aus der Blase noch abfliessen können und wir werden einen Blasentumor vermissen. Beim Krebs des Choled. aber, wo die von der Leber weiter produzierte Galle in die Blase eintreten und diese dilatieren muss, werden wir meist einen Gallenblasentumor vorfinden. Das klingt ja sehr wahrscheinlich und doch ergibt sich nach Untersuchungen Ecklins und Courvoisiers die merkwürdige Tatsache, dass bei Steinverschluss des Choled. in der ganz überwiegenden Zahl der Fälle die Blase geschrumpft gefunden wurde. Dieses sogen. Courvoisiers'sche Symptom wurde von den meisten Autoren als äusserst wichtig für die Differentialdiagnose zwischen Tumor- und Steinverschluss anerkannt. Kraus kann sich der übertriebenen Wertschätzung dieses Symptoms nicht anschliessen. Nach ihm sind die Fälle von nicht palpabler Blase bei Geschwulstobstruktion und andererseits die Fälle von grosser, tastbarer Gallenblase bei Steinverschluss nicht so selten, dass man das Zeichen Courvoisiers als pathognomonisch bezeichnen darf. (Ecklin fand unter 87 Fällen von Steinverschluss 70 mit Schrumpfung und 17 mit Ektasie der Gallenblase.) Unter Miodowsky's 41 Fällen von Choled.-ca wurde die

Gallenblase etwa in der Hälfte der Fälle dilatiet gefunden. Nach Kraus muss man bei der Seltenheit der Fälle auch die Ausnahmen berücksichtigen.

In unserem Falle hätte eigentlich kein Gallenblasentumor zu fühlen sein sollen, da es sich ja um ein reines Hepaticuscarcinom handelt. Die Erweiterung war hier aber nicht durch gestaute Galle bedingt, sondern durch reichlichen Steingehalt. Unser Tumor war auch adhärent, während die Tumoren der Gallenblase bei Chol. Krebs da ihr Inhalt aus gestauter Galle besteht, glatt und beweglich sind und oft Fluktuation zeigen. Löschke erwähnt einen Fall von Choled. Carcinom, in dem die Blase geschrumpft war. Der Krebs sass hier an der Vereinigungsstelle von Cysticus und Hepaticus. Er erklärt dieses abweichende Verhalten aus dem Sitz des Tumors, wobei es jedenfalls, bevor der Choled. ganz verschlossen und für die Galle undurchgängig war, zu einem vollständigen Verschluss des D. hepaticus gekommen war. Auf diese Weise war der Gallenabfluss aus der Blase möglich, während ein neuer Zufluss bereits verhindert war Miodowsky beschreibt einen Fall von Ca. des Hepat. comm. allein, bei dem die Gallenblase, ohne dass sich Concremente vorfanden, durch gestaute Galle mannsfaustgross war. Eine Regel lässt sich also auch hier nicht aufstellen, da es immer wieder Fälle gibt, die sich der ungezwungenen Beurteilung entziehen.

Ein weiteres Symptom wäre der Milztumor. Seine Ursachen können liegen in einer Pfortaderstauung, event. durch Druck der Geschwulst auf Stamm und Aeste oder durch Entwicklung von Bindegewebswucherung der biliären Cirrhose in der Umgebung der Pfortaderverzweigungen. Nach Löschke soll er noch zustande kommen können als Folge von Infektionen und Autointoxikationen vom Darm aus, da durch das Fehlen der Galle im Darm das Wachstum von Mikroorganismen begünstigt wird. Alle diese Ursachen sind jedoch gewöhnlich nicht sehr erheblich — es wird selten vorkommen, dass die Ca. bei ihrer Kleinheit den Pfortaderstamm komprimieren, es sei denn bei ganz besonders ungünstiger Lage — und so ist der Milztumor ein sehr inkonstantes Symptom. Kraus erkennt dem Verhalten der Milz auch nur eine geringe differentialdiagnostische Bedeutung zu, da nach seinen Beobachtungen bei jedem chron. Icterus (auch beim katarrhalischen, abgesehen von Cirrhose) die Milz grösser werden kann.

Bei bedeutenderer Stauung im Bereich der Pfortader wird es neben der Stauungsmilz zu Ascites kommen, der meist mit Oedem der unt. Extremitäten vergesellschaftet sein wird. Nach Stauungen

pflegt er bei inkompliziertem Steinicterus zu fehlen. Kraus hat ihn in einem solchen Fall gesehen.

Ferner kommen cerebrale Störungen vor. Sie äussern sich nach Löschke in Kopfschmerzen, Apathie, Somnolenz und Laune, doch sollen auch Aufregungszustände, Delirium, selbst maniakalische Anfälle, Muskelzuckungen und Konvulsionen vorkommen. In der Hauptsache werden diese Erscheinungen wohl auf Cholämie zurückzuführen sein, wenngleich eine andere Deutungsweise sie aus dem Ausfall der Leberfunktion namentlich der Ansammlung von stickstoffhaltigen Vorstufen des Harnstoffs, ferner aber auch aus der Resorption von Zerfallsprodukten des Lebergewebes und besonders von toxischen Produkten der Darmfäulnis erklären will.

In einer Reihe von Fällen ist auch hämorrhagische Diathese beobachtet worden. Sie äussert sich einesteils durch Blutaustritte auf Schleimhäute und seröse Häute, andererseits durch einen mehr oder weniger starken Gehalt des Ausgeworfenen, Erbrochenen oder der Stühle an Blut. Auch Magenblutungen treten auf. Erfahrungsgemäss stellt sich diese hämorrhagische Diathese meist erst wenige Tage vor dem Tode ein, Miodowsky führt die Blutaustritte auf der Magenschleimhaut mit auf Stauung in den Pfortaderwurzeln, die von ihm in Pleura und Nierenbecken gesehenen auf durch den Icterus bedingte Neigung zu Hämorrhagien zurück.

Von sonstigen Symptomen sind noch Gelbsehen und starkes Schwitzen (May) beobachtet worden.

Sehr im Vordergrund des Krankheitsbildes steht gewöhnlich eine auffallende Kachexie. Der Ernährungszustand der Kranken wird aufs äusserste reduziert, das Körpergewicht sinkt in erschreckender Weise, die Kranken haben das Gefühl grosser Müdigkeit und rascher Kräfteabnahme. Die Kachexie zeichnet sich durch rapide Progression aus. Zu beachten ist hiebei, dass ein derart heruntergekommener Allgemeinzustand auch die Folge von Gallengangsverschluss aus anderer Ursache, z. B. durch Steine, sein kann. Kraus warnt auf das dringendste davor, aus dem elenden Aussehen und der Grösse des Gewichtsverlustes weitgehende differentialdiagnostische Schlüsse zu ziehen.

Es bleibt noch einiges zur Frage der Metastasen zu bemerken. Schüppel sagt: „Zur Entwicklung von Metastasen kommt es selten, weil die Neubildungen langsam zu wachsen scheinen und die absolute Gallenstauung schon früher tötlich zu werden pflegt.“ Besonders das letzte Argument wird auch von neueren Autoren (Brenner, Miodowsky) gegen das Zustandekommen von Metastasen

ins Feld geführt. Nach Kraus ist aber die Entwicklung von Metastasen eine sehr regelmässige und reichliche. Sie finden sich in der Leber, Lunge, Duodenum, Pankreas, Niere, Uterus und besonders in den regionären Drüsen, den periportalen, retroperitonalen, neben der Aorta gelegenen. Was die Vergrösserung der peripheren Lymphknoten anlangt, so fand Kraus diese in seinen Krankengeschichten relativ oft notiert, besonders für die Inguinaldrüsen, die in der Achselhöhle (bes. rechterseits), in der Regel multipel am Hals in der Supraclavicularregion beiderseits. Leichtenstern legt ganz besonderen diagnostischen Wert für die Diagnose von Carcinomen an sich auf die, wenn auch nicht sehr oft vorkommende Anschwellung der Virchow'schen Drüse (Jugulardrüse). Kraus fand in seinen Fällen sehr selten den Hinweis auf diese Drüse, einmal war sie allerdings sehr stark vergrössert und zerfiel schliesslich. Schultze fand unter 18 Fällen von Hepaticus nie eine derartige Anschwellung der Virchow'schen Drüse konstatiert.

Wenn das Ca. der Gallenwege Matastasen macht, so scheinen diese in den meisten Fällen auf dem Lymphwege zu entstehen.

Nach all diesem leuchtet ein, dass die Dauer dieser Erkrankung keine lange sein kann. Es ergibt sich in der Tat als Durchschnittszahl eine Dauer von 4—6 Monaten. Der Steinverschluss der Gallengänge kann allerdings in seltenen Fällen auch innerhalb dieser Zeit zum Tode führen, wird aber doch meist länger als 1 Jahr, unter Umständen mehrere ja bis zu 12 Jahren wie in einem von Kehr beobachteten Falle ertragen.

Es obliegt mir noch einige Worte über die Diagnose und und Differentialdiagnose zu sagen. Mich eingehend über diese Frage auszulassen, würde mich zu weit führen und über den Rahmen dieser Arbeit hinausgehen. Ich hatte mich bemüht, gelegentlich der Besprechung der einzelnen Symptome das Nötigste über ihre differentialdiagnostische Verwertbarkeit zu sagen, kann mich also im Folgenden über diese Frage kurz fassen. Aus dem Gesagten wird man naturgemäss den Schluss ziehen können, dass die Diagnose meist sehr schwer, wenn nicht unmöglich sein wird, zumal da wir, wie Brenner treffend bemerkt, für die Choled. Carcinome und noch mehr gilt das von den Hepaticuscarninomen — kein Symptom kennen, das ausschliesslich für das Vorhandensein eines solchen charakteristisch wäre. In einer Reihe von Fällen konnte selbst durch die Operation die Diagnose nicht gestellt werden. Kehr stellt eine Tabelle auf, nach der man in ca. 80 Prozent der Fälle die Differentialdiagnose zwischen Tumor und Steinverschluss wird stellen können.

Man wird auch hier natürlich immer mit Abweichungen zu rechnen haben, wie das Vorstehende zur Genüge beweist. Das Schema lautet:

Chronischer Choled. Verschluss bedingt durch

Carcinom:	Stein:
Bei Männern anscheinend häufiger wie bei Frauen.	Bei Frauen häufiger wie bei Männern.
Schmerzen (Koliken) fehlen meistens, öfters Druck.	Koliken sind meistens vorhanden.
Icterus allmählich anfangend, zuletzt sehr intensiv und gleichmässig.	Icterus sehr wechselnd, oft völlig schwindend.
Stuhlgang fast immer grau (bei polyp. Tumor. auch wechselnd.)	Stuhlgang bald grau, bald braun.
Dauer der Krankheit in der Regel 6 Monate.	Dauer der Krankh. kann sich über 12 Jahre hin erstrecken. (Eig. Beobacht. 12 Jahre und mehr.)
Fieber und Schüttelfröste selten.	Fieber und Schüttelfröste häufig.
Kachexie zuletzt sehr ausgesprochen.	Kachexie nur bei langer Dauer der Kr., Cholangitis etc. vorh.
Gallenblase gross, palpabel in 80 Proz.)	Gallenblase geschrumpft, klein, nicht palpabel (in 80 Proz.)
Ascites spricht für Carcinom.	Ascites selten.
Milztumor ohne wesentl. Bedeutung für d. Different. Diagnose.	Milztumor ebenso.

Im übrigen sei betreffs der Frage der Differentialdiagnose auf die hervorragende Arbeit von Kraus verwiesen. Auch Bohnstedt hat diese Frage zum Gegenstand einer eingehenden Behandlung gemacht. Von einzelnen Autoren, besonders von Kehr, wird die Wichtigkeit der Differentialdiagnose zwischen Tumor und Stein neuerdings bezweifelt und zwar im Hinblick auf die Therapie.

Die Therapie der Gallengangscarcinome kann, wenn man überhaupt von einer solchen spricht, naturgemäss nur eine chirurgische sein. Es ist nun deshalb wichtig, die Differentialdiagnose zwischen Tumor und Steinverschluss nach Möglichkeit zu stellen, weil man bei Tumorobstruktion bisher von dem Grundsatze ausgegangen ist, nicht zu operieren, da, wie Kehr bemerkt, der Erfolg doch mangelhaft wäre und dadurch leicht die Gallensteinchirurgie in Misskredit kommen könne. Auch Kraus spricht in diesem Sinne von einer Kompromittierung der Gallensteinoperationen. Bei sämtlichen

Autoren, die die Frage der Gallengangscarcinome behandelten, heisst es ohne Ausnahme, dass mit Erfolg gekrönte Exstirpationen von Gallengangsgarcinomen nicht bekannt seien. Schüller erwähnt, dass von 10 Palliativoperationen wegen Ca an der Papille keine einen Erfolg hatte. Bei der einzigen bisher gemachten Radikaloperation von Czerny gelang es, das Ca transduodemal zu exstirpieren, den Duct. choled. und pancreat. unter einander in das Duodenum einzunähen. Die Nähte wurden insuffizient, Patient erlag der dadurch verursachten Infektion. Kehr vertritt nun den oben erwähnten Standpunkt des Nichtoperierens bei Tumor nicht mehr und zwar seitdem er einsehen lernte, dass die chron. Pankreatitis, wenn sie im Kopf des Pankreas sitzt, dieselben Erscheinungen machen kann, wie ein dort lokalisiertes Carcinom. Bei diesem wäre die Operation verfehlt, die chron. Pankreatitis kann aber durch Operation dauernd geheilt werden. Deshalb empfiehlt er bei chron. Icterus, der auf ein Hindernis am choled. oder Pankreas hindeutet, die Operation, immer in der Hoffnung, auf einen Fall von Pankreatitis chron. zu stossen und so den Kranken zu retten. Demnach würde in der Tat die Differentialdiagnose zwischen Tumor und Stein beträchtlich an Wichtigkeit verlieren. Insbesondere aber hat Kehr für seine Person allen Grund, die Ansicht von der Kompromittierung der Gallensteinopeationen fallen zu lassen, da er es ist, dem in der Tat die erste mit Erfolg gekrönte Exstirpation eines Gallengangscarcinoms gelungen ist. Der Fall sei seiner Seltenheit wegen hier kurz wiedergegeben.

Es handelt sich um einen 52jähr. Patienten, der am 20. XI. 02 aufgenommen wurde; ein Jahr vorher waren nach kaltem Getränk Schmerzen im Leib aufgetreten, nicht kolikartig und wenig stark. Anfang September acht Tage lang Durchfälle, Uebelkeit, keine Schmerzen. Danach Icterus, der ohne einmal nachzulassen, immer mehr zugenommen hat. Stuhl meist weiss oder grau, manchmal aber fast normal gefärbt, Urin bierbraun. Starkes Hautjucken und dadurch Schlaflosigkeit, sonst wenig Beschwerden. Niemals sind aber Fieber oder Frösteln aufgetreten, doch hat Patient in acht Wochen ca. 30 Pfund abgenommen. Von zwei Aerzten ist die Diagnose auf Carcinomverschluss des Choled. gestellt worden und Pat. zur Operation verwiesen.

Bei der Untersuchung des stark ikterischen und abgemagerten Patienten wurde die Gallenblase als grosser, sehr praller druckempfindlicher Tumor gefühlt, die Leber erheblich vergrössert mit platter Oberfläche, kein Milztumor.

Diagnose: Chron. Choled. Verschluss durch Tumor (event. Pankreatitis chron. interstitialis).

Patient bekommt vor der Operation 2 × 3,6 g Chlorcalcium als Klysma zur Verhütung choläm. Blutung, Abführen, Magenspülung.

Operation: Schnitt am Proc. xiphoid. beginnend, 4 cm in der Mittellinie nach unten, dann schräg durch die beiden inneren Blätter des M. rectus abdom., endet als Längsschnitt im äusseren Drittel des Muskels einige cm unterhalb des Nabels. .

Befund vor der eigentlichen Operation.

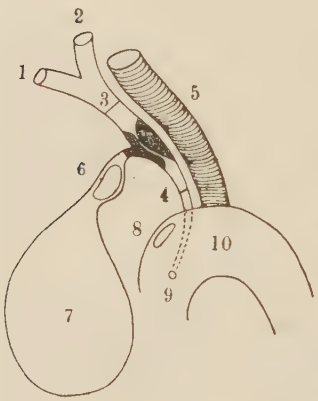

Fig. 1.

(Befund vor der eigentl. Operation.)

1 und 2. Aeste des Ductus hepaticus.
3. Stelle, wo der Ductus hepatic. durchtrennt wurde.
4. Stelle, wo des Duct. choled. durchtrennt wurde, zwischen 3 und 4 stricturierendes Ca.
5. Vena portarum.
6. Cystiurs stein.
7. Gallenblase.
8. Stelle der Duodenumineision zur Anastomose zwischen Hepaticus u. Duodenum.

Fig. 2.

(nach der Operation.)

1 und 2. Aeste des ductus hepaticus.
3 und 8. Hepatico duodenostomie.
4. Unterbundenes Duodenales Ende des Duct. choled.
9. Papilla duoden.
10. Duodenum.

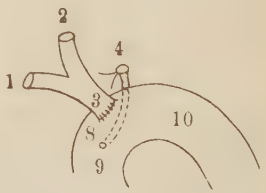

Die Operation bestand also in einer ausgedehnten Resektion des Ductus choled. und hepaticus wegen Ca choled. Ectomie der Gallenblase, Hepatico Duodenostomie und Hepatopexie.

Der Choled. wurde dabei von der Vena portarum abpräpariert, unterbunden, die Gallenblase mit dem Cysticus und dem resezierten Choled. resp. hepat. exzidiert, die A. cystica unterbunden. Eine circuläre Naht zwischen Hepaticus und Choled. war unmöglich: 1. wegen des zu grossen Abstands der beiden Lumina (durch Retraktion ca. 6 cm) und 2. weil das Lumen des Hepaticus weit, das des Choled. sehr eng war. Hepaticoduodenostomie trotz der nicht unbedeutenden Spannung. Einfache Naht mit feiner Seide. Auf die Naht wird ein breiter beweglicher Netzzipfel aufgenäht. Die

Naht wird nicht tamponiert, sondern nur das wunde Leberbett. Annähung der Leber an das peritonaeum parietale. Verschluss der Bauchwunde bis auf einen kleinen Spalt für die Gaze. Dauer $1^1/_2$ Stunden. Chloroformnarkose.

Im weiteren Verlauf war Pat. andauernd fieberfrei, es wurden einige Kochsalzinfusionen gemacht, Verband öfters gewechselt, Pat. unter gutem Allgemeinbefinden am 24. XII. 1902 entlassen.

Herr Prof. Kehr hatte die Freundlichkeit, mir auf Anfrage mitzuteilen, dass der Pat. nach 2 Jahren gestorben ist. Eine Sektion hat nicht stattgefunden. Es ist also nicht sichergestellt, ob der Tod an einem Recidiv erfolgte. — Immerhin bedeutet diese, wenn auch vereinzelt dastehende Operation, einen ganz bedeutenden Fortschritt in der Therapie der Gallengangscarcinome. Ohne dieselbe hätte der Patient höchstens noch wenige Monate gelebt. Wenigstens hat die Operation eine bedeutende Verlängerung des Lebens erzielt. Verloren wäre der Patient in jedem Falle gewesen. Man hat das volle Recht, die letzte Chance der Rettung in Form einer wenn auch bislang erfolglosen Operation zu versuchen. Kehr sagt: »Man soll bei jedem chronischen Ikterus, der auf eine Verstopfung des Choled. hindeutet, spätestens nach 3 Monaten seit seinem Beginn operieren. Es gibt wohl katarrhalischen Ikterus, der länger als 3 Monate besteht und doch spontan heilt — aber, wo der Ikterus immer intensiver wird, die Gallenblase als prall gefüllter Tumor die Bauchdecke verwölbt, hochgradige Kachexie eintritt, also in solchen Fällen, bei denen alle Zeichen des Tumorverschlusses vorhanden sind, soll man operieren. Denn ohne Operation ist jeder Kranke verloren.«

Dieser Standpunkt lässt sich wohl vertreten, wenn auch vielleicht nicht für jeden Operateur. Manche werden sich durch eine Reihe von Schwierigkeiten abhalten lassen. Kehr erwähnt solche: z. B. könne es passieren, dass bei geöffneter Bauchhöhle die Fortsetzung der Operation unmöglich wird bei Unmöglichkeit der Loslösung des Choled. von der Pfortader und eventuell Verletzung derselben mit Tod des Patienten, während oder nach der Operation. Für den Operateur ist das ja sehr unangenehm, aber bei dem absolut tötlichen Leiden für den Patienten als eine Erlösung von späteren Qualen zu betrachten. Ferner legt Kehr besonderen Wert auf Schnelligkeit des Operierens, auf die Art und Dauer der Wundtamponade und auf die Nachbehandlung.

Die wenn auch nur vorübergehende Heilung eines solchen Gallengangscarcinoms ist also hiermit nicht bloss theoretisch denk-

bar, sondern auch praktisch ausführbar. Das zu zeigen war hauptsächlich Kehr's Absicht bei der Veröffentlichung. Ob allerdings dieser vereinzelten Tatsache grosse allgemein praktische Bedeutung in Bezug auf den unvermeidlich tötlichen Ausgang dieses Leidens zukommt, muss dahingestellt bleiben.

Zum Schlusse spreche ich Herrn Prosektor Dr. Oberndorfer für die gütige Ueberweisung dieser Arbeit meinen ergebensten Dank aus.

Literatur.

(Z. T. für die vorliegende Arbeit benutzt, z. T. für Interessenten zur Einsicht.)

1. Schulze: Ein Fall von primärem Carcinom des Ductus hepat. 1899 Inaug.-Dissert. Leipzig.
2. Bohnstedt: Die Differentialdiagnose zwischen dem durch Gallenstein und dem durch Tumor bedingten Verschluss des Ductus choled. Inaug.-Dissert. Halle 1893.
3. Howald: Das primäre Carcinom des Duct. hepat. u. Choled. Bern 1890 J. A.
4. Schmitt: Das primäre Carcinom des Duct. hepat. u. Choled. Giessen 1892 J. A.
5. Deetjen Fr.: Ein Fall von primärem Krebs des Duct. choled. Kiel 1894 J. A.
6. Kraus: Klinik der Neubildungen der Leber und Gallenwege. a. Leyden-Klemperer. Die deutsche Klinik am Eingange des XX. Jahrhunderts. Bd. V. 1905.
7. Miodowsky F.: Beitrag zur Pathologie des primären und sekundären Gallengangscarcinoms. Archiv für pathol. Anatomie und Physiologie und f. klin. Medizin v. R. Virchow. Bd. 169, Heft 1, 1902.
8. Brenner M.: Ueber das primäre Carcinom des Duct. choled. Virchow's Archiv, Bd. 158, Heft 2, 1899.
9. Löschke M.: Primäre Gallengangscarcinome mit einem klinischen Beitrag. Annalen der städt. allg. Krankenhäuser zu München Bd. XII, für die Jahre 1900—1902 München 1907.
10. Neusser-Ortner: Bibl. der med. Wissenschaften I, 2.
11. May F.: M. med. W. 1892 39. Ein Fall v. primär. Krebs des Duct. choled.
12. Kehr H.: M. med. W. 1903 3. Ein Fall von ausgedehnter Resektion des Duct. choled. und hepat. wegen Ca. choled. mit nachfolgender Ektomie der Gallenblase und Hepatico-Duodenostomie.
13. Schwalbe: D. med. Wochenschrift 1907. 49.
14. Beloussow: Ueber die Folge der Unterbindung des Duct. choled. Arch f. exper. Path. und Pharmakol. Leipzig 1881.
15. Chiari H.: Erfahrungen über Infarktbildungen in der Leber des Menschen. Zeitschrift für Heilkunde XIX.
16. Curschmann: Ueber eine eigenartige Form nekrotisierender Hepatitis. M. med. W. 1899 No. 26.

17. Ecklin: Ueber das Verhalten der Gallenblase bei dauerndem Verschluss des Duct. choled. Annales suisses des sciences méd. IV. Bd. Heft III nach Schmidts Jahrbücher der gesamten Heilkunde 1898. 258. S. 37.

18. Hoppe-Seyler, Quinke, Nothnagel: Spez. Path. u. Therapie 1899 Bd. XVIII Leberkrankheiten.

19. Leichtenstern, Pentzoldt, Stintzing: Handb. d. spec. Therapie Bd. IV.

20. Lonpault und Labbé: Société médical des hôpitaux. Diagn. u. prognost. der Drüsenschwellungen bei Carcinomen nach M. med. W. 1899. 37.

21. Schreiber: Berl. klin. Wochenschr. 1877, 31. Ueber das Vorkommen von primären Carcinomen der Gallenwege.

22. Schüppel: Erkrankungen der Gallenwege. Handb. der spec. Path. und Therapie Bd. VIII.

23. Haberfeld: Zur Statistik und Aetiologie des Carcinoms des Magens, der Gallenwege und Bronchien. Zeitschr. für Krebsforschung VII. Bd. Heft I, 1908.

25. Plazer: Spitalzeitung 1866, No. 4, 49 (Mengelsdorf, Deutsch. Arch. f klin. Med. 1882, Bd. 31).

26. Durand Fardel: Archives de Médicine 1840.

27. Durand Fardel: Schmidts Jahrbücher XXIX S. 31.

28. William Stokes: The Dublin Quarterly of science 1846, S. 505.

29. Lambe: Archiv Bd. 8, 1855, S. 133.

30. Rosenstein: Berl. klin. Wochenschrift 1864, 34. Icterus durch Carc. des D. choled. mit Albuminurie.

31. Kraus: Prager med. Wochenschr. 1884, No. 49.

32. Birch-Hirschfeld: Lehrbuch der patl. Anat. 1885 II. S. 643.

33. Barth u. Marfan: Progrés médical 1886, S. 26.

34. Niemayer: Dissert. Würzburg 1888. Ein Beitrag zur Casuistik der Geschwülste, der Gallenblase und Gallenwege.

35. Fränkel: Berl. klin. Wochenschrift 1894, 10.

36. Chappet: Lyon Médical 1894, 22.

37. Deetjen: Deutsch. Arch. f. klin. Medizin 1882 Bd. 31.

38. Bernheim et Simon: Revue Médical l'Est 1887 pa. 492.

39. Hesper Carl: Zwei Fälle von primär. Ca. der Callenausführungsgänge I. A. Bonn 1893.

40. Brunswig C.: Ein Fall von primär. Ca. der Gallenwege I. A. 1893.

41. De la Campo: Das primär. Ca der Gallengänge, I. A. Leipzig 1895.

42. Heynen Walter: Ein Fall von primär. Krebs des D. choled. I. A. Kiel 1898.

43. Jenner Karl: Ueber Stauungsicterus infolge primären Krebses d. Duct. hepat. I. A. Breslau 1892.

44. Kay-Wising: Ein Fall von primär. Gallengangscarcinom nach Jahresbericht von Virchow-Hirsch 1881 II. p. 190.

45. Kohn: Ueber den primären Gallenblasenkrebs I. A. 1879.

46. Stiegele Alfons: Ein Fall von primären Ca des Duct. choled. München 1896.

47. Warfringe of Wallis: Ein Fall von primär. Ca des Duct. chol. Schmidts Jahrb. Bd. 226 p. 28.

48. Colon: Cancer de las vias biliares. Semana med. Buenos Aires 1906 XIII 1307.
49. Pappenheimer (A. M.): A case of primary carcinoma of the bile ducts Proc. N. York Path. Soc. 1906 VI. 144—149.
50. Houssin: Le cancer primitif du canal hepatique Lille 1906 124 p. 8.
51. Lee (W. B.): Carcinoma of common bile-duct. St. Barth, Hosp. Rep. Lond. 1907 XIII 205.
52. Le Blanc (B. O.): A case of primary carcinoma of the bile ducts. with autopsy J. Am. M. Ass. Chicago 1907 48. 1030.
53. Sauvan (A.): Cancer des voies biliaires Marseille méd. 1907 X L N 336.
54. Schaffner: Carcinom des Duct. choled. Corr.-Blatt für Schweizer Aerzte Basel 1907 XXXIII, 415.
55. Gallavardin (L.): Cancer primitif des canaux biliaires. Lyon méd. 1907 XXIII 757—767.
56. Vandervelde: Cancer primitif des voies biliaires. J. med. de Brux. 1907 XII. 475.
57. Di-Giovine (N): Su di alcune rare complicanze del cancro dell'ampolla di Vater. Riforma med. Palermo-Napoli 1907 XXIII 848—54.
58. Scudder (C. L.) und Richardson: Primary Carcinoma of the hepat. ducts. The report of a case with the autopsy. Ann. Surg. Philad. 1908. XLIII 778.
59. Hue F.: Cancer des voies biliaires. Rev. méd. de Normandie Rouen 1908. 219.

LEBENSLAUF.

Als Sohn des Kaufmannes Samuel Gutowitz und seiner Ehefrau Dorothea geb. Reinus am 31. August 1885 zu Königsberg i. Pr. geboren, besuchte ich, Hermann Gutowitz, Jude, zunächst das Altstädtische Gymnasium in meiner Vaterstadt. Dann siedelte ich mit meinen Eltern im August 1900 nach Regensburg über, brachte die drei letzten Schuljahre am dortigen Neuen Gymnasium zu und verliess dieses im Juli 1903 mit dem Zeugnis der Reife. Zum Studium der Medizin bezog ich dann die Universität München, wo ich Ostern 1906 das Tentamen physikum bestand. Mein 8. Semester verbrachte ich in Freiburg i. Br. Die beiden letzten Semester studierte ich wieder in München und beendete dort meine Studienzeit durch das medizinische Staatsexamen im Beginn des Jahres 1909.